ÖDEV 4 — SEGMENTASYon RAPORU

Alzheimer MRI Görüntülerinde Otsu Tabanlı Segmentasyon

Proje: MRG Analizi ile Alzheimer Hastalığının Erken Teşhisi

Mehmet DELİN – Yusuf Eren SEYREK – Muhammed Emir UYĞUR

Ders: Medikal Görüntü İşleme – Öğr. Gör. Dr. Zeynal Abidin SAMAK

1. Amaç

Bu çalışmada, derste öğretilen segmentasyon yöntemlerinden biri seçilerek Alzheimer MRI görüntülerine uygulanmıştır. Seçilen yöntem Otsu Eşikleme (Otsu Thresholding) yöntemidir.

Temel hedef iki adımdan oluşmaktadır:

- MRI görüntüsündeki beyin bölgesini arka plandan ayırmak (beyin maskesi)
- Beyin içindeki dokuları yoğunluk değerlerine göre 3 sınıfa bölmek (BOS, gri madde, beyaz madde)

2. Veri Seti

Kullanılan veri seti: Falah/Alzheimer_MRI (Hugging Face)

Kullanılan bölüm: train | Her sınıftan seçilen örnek: 20 | Toplam işlenen görüntü: 80

Veri setinde 4 kategori bulunmaktadır:

- Non Demented — Demans yok (sağlıklı kontrol grubu)
- Very Mild Demented — Çok hafif demanslı
- Mild Demented — Hafif demanslı
- Moderate Demented — Orta derecede demanslı

NOT: Veri seti Alzheimer MRI görüntülerini içermektedir ancak sınıflar demans şiddetine göre etiketlenmiştir. Bu normaldir; çünkü demans, Alzheimer hastalığının klinik olarak ölçülen sonucudur. Alzheimer hastalığı demansın en yaygın nedenidir; kliniklerde hastalara "hafif Alzheimer" yerine "hafif demans" tanısı konur.

3. Yöntem — Otsu Eşikleme

Neden Otsu Seçildi?

Bu veri setinde her görüntüye piksel düzeyinde etiket (segmentasyon maskesi) bulunmamaktadır. Sadece görüntü başına bir sınıf etiketi mevcuttur (örn. "Mild Demented"). Bu nedenle U-Net gibi denetimli derin öğrenme yöntemleri kullanılamaz; bu yöntemler eğitim için piksel düzeyinde ground-truth maske gerektirir.

Otsu ise denetimsiz bir yöntemdir; herhangi bir etiket gerektirmez, doğrudan görüntü histogramını kullanarak otomatik eşik değerini belirler. MRI görüntülerinin histogramı tipik olarak iki tepeli (bimodal) yapıdadır: koyu arka plan ve aydınlık beyin dokusu. Otsu bu yapıya son derece uygun bir yöntemdir.

Uygulama Adımları

- Adım 1 — Gri seviyeye dönüştürme: MRI görüntüleri PIL kütüphanesi ile "L" moduna dönüştürülerek tek kanallı hale getirildi.
- Adım 2 — CLAHE: Görüntü küçük bloklara bölünerek her bölgede histogram eşitleme yapıldı; beyin içi dokular daha belirgin hale getirildi.
- Adım 3 — Gaussian Blur: 5×5 çekirdekle gürültü azaltıldı; Otsu'nun daha temiz eşik hesaplaması yapması sağlandı.
- Adım 4 — Otsu Eşikleme (Beyin Maskesi): OpenCV THRESH_OTSU ile histogramdaki sınıflar arası varyansı maksimize eden eşik otomatik belirlendi.
- Adım 5 — En büyük bağlı bileşenin korunması: Bağlı bileşen analizi yapılarak yalnızca en büyük bileşen (beyin) tutuldu.
- Adım 6 — Morfolojik işlemler: MORPH_CLOSE ile delikler kapatıldı, MORPH_OPEN ile artık gürültü temizlendi.
- Adım 7 — Multi-Otsu ile doku sınıflandırması: Beyin maskesi içindeki pikseller 3 sınıfa ayrıldı: BOS-benzeri (mavi), gri madde (yeşil), beyaz madde (turuncu).

4. Nitel Sonuçlar (Görseller)

Her Alzheimer sınıfı için 5 sütunlu görsel panel üretilmiştir: Orijinal → CLAHE+Blur → Beyin Maskesi → 3 Seviyeli Doku Ayrımı → Histogram

Non_Demented



Şekil 1: Non_Demented sınıfı — Orijinal, CLAHE+Blur, Beyin Maskesi (Otsu=85.0), Doku Ayrımı, Histogram

Very_Mild_Demented

Şekil 2: Very_Mild_Demented sınıfı — Orijinal, CLAHE+Blur, Beyin Maskesi (Otsu=91.0), Doku Ayrımı, Histogram

Mild_Demented

Şekil 3: Mild_Demented sınıfı — Orijinal, CLAHE+Blur, Beyin Maskesi (Otsu=92.0), Doku Ayrımı, Histogram

Moderate_Demented

Şekil 4: Moderate_Demented sınıfı — Orijinal, CLAHE+Blur, Beyin Maskesi (Otsu=93.0), Doku Ayrımı, Histogram

Görsel Yorum:

Non_Demented ve Very_Mild_Demented görüntülerindeki beyin maskeleri birbirine çok benzer görünmektedir. Bu beklenen bir sonuçtur; çünkü Very Mild Demented çok erken evredir ve tek bir 2D MRI kesitinde gözle ayırt edilebilir morfolojik fark çok azdır. Maskelerdeki merkezdeki siyah bölge ventrikülleri (BOS alanı) temsil etmektedir. Alzheimer ilerledikçe ventriküller genişler; ancak bu fark görsel olarak değil nicel metriklerle daha net ortaya konmaktadır.

5. Nicel Sonuçlar

Veri setinde piksel düzeyinde ground-truth maske bulunmadığı için Dice Coefficient veya IoU hesaplanamamıştır. Bunun yerine segmentasyon kalitesini yansıtan alternatif metrikler kullanılmıştır.

Kullanılan Metrikler

- Beyin Alan Oranı: Segmentlenen beyin piksellerinin toplam görüntüye oranı
- CSF-benzeri Oran: BOS benzeri koyu dokuların beyin içindeki oranı
- Gri Madde Oranı: Gri madde-benzeri piksellerin oranı
- Beyaz Madde Oranı: Beyaz madde-benzeri piksellerin oranı
- Silhouette Skoru: Doku kümelerinin birbirinden ne kadar iyi ayrıldığı (−1 ile 1 arası)
- Kenar Uyum Skoru: Segment sınırlarının güçlü görüntü gradyanlarıyla örtüşmesi
- Bileşen Sayısı: Beyin maskesindeki ayrık parça sayısı (ideal = 1)

Sınıf Bazlı Ortalama Sonuçlar (class_summary.csv)

Sınıf	n	Beyin Alan Oranı	CSF-benzeri	Gri Madde	Beyaz Madde	Silhouette Skoru	Kenar Uyum	Bileşen Sayısı	Otsu Eşiği	T1	T2
Mild_Demented	20	0.4190	0.2602	0.3535	0.3863	0.5725	2.752	1	91.6	115.4	177.5
Moderate_Demented	20	0.4232	0.2697	0.3415	0.3889	0.5739	2.741	1	93.0	117.6	180.0
Non_Demented	20	0.4423	0.2607	0.3466	0.3926	0.5765	2.821	1	92.9	118.9	181.3
Very_Mild_Demented	20	0.4303	0.2636	0.3512	0.3852	0.5736	2.680	1	91.75	114.9	177.6

Özet Grafik

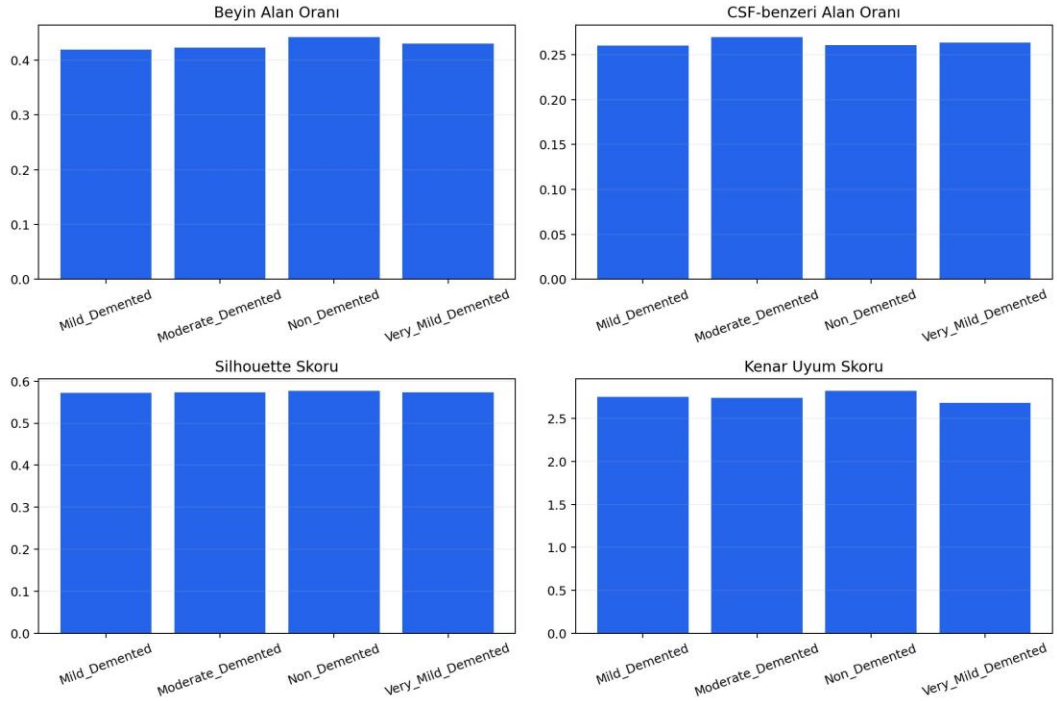

Şekil 5: 4 temel metriğin sınıflar arası karşılaştırması

Yorum

Grafiklere bakıldığında 4 sınıfın değerleri birbirine çok yakın görünmektedir. Bu aşağıdaki nedenlerden kaynaklanmaktadır:

- Otsu eşikleme basit bir yöntemdir. Beyin/arka plan ayrımı için tasarlanmış olup hastalık evresine göre oluşan ince yapısal değişiklikleri yakalamak için geliştirilmemiştir.
- 2D görüntüler kullanılmıştır. Atrofi ve ventrikül genişlemesi gibi değişiklikler tek bir dilimde sınırlı görünür; 3D hacimsel analizde çok daha belirgindir.
- Veri seti görüntüleri standartlaştırılmış boyut ve kontrasta sahiptir, bu da görüntüler arası farkı azaltır.

Bununla birlikte küçük ama anlamlı örüntüler gözlemlenmiştir:

- Non_Demented sınıfında beyin alan oranı (0.4423) diğer sınıflara kıyasla hafif daha yüksektir. Bu, Alzheimer kaynaklı atrofinin beyin hacmini küçülttüğüyle biyolojik olarak tutarlıdır.
- Moderate_Demented sınıfında CSF-benzeri alan oranı (0.2697) en yüksektir. İleri evre Alzheimer'da ventriküller genişler ve BOS alanı artar; bu sonuç bu beklentiyle örtüşmektedir.

- Silhouette skorları (~0.57) tüm sınıflarda tutarlıdır. Segmentasyonun hastalık evresinden bağımsız olarak stabil çalıştığını göstermektedir.
- Bileşen sayısı tüm görüntülerde 1 olarak çıkmıştır. Morfolojik temizleme adımının başarılı şekilde tek parçalı maske ürettiğini doğrulamaktadır.

6. Sonuç

Bu çalışmada Alzheimer MRI görüntülerine Otsu tabanlı eşikleme yöntemi başarıyla uygulanmıştır. Yöntem, etiket gerektirmeyen denetimsiz yapısı ve MRI histogramlarının bimodal dağılımına uygunluğu nedeniyle bu veri seti için en uygun seçim olmuştur.

Nicel ölçümler sınıflar arası belirgin fark ortaya koymamış olsa da elde edilen örüntüler Alzheimer patofizyolojisiyle tutarlıdır. Daha belirgin farklar için 3D volumetrik analiz veya derin öğrenme tabanlı segmentasyon yöntemleri (örn. U-Net) ve piksel düzeyinde etiketli bir veri seti kullanılabilir.